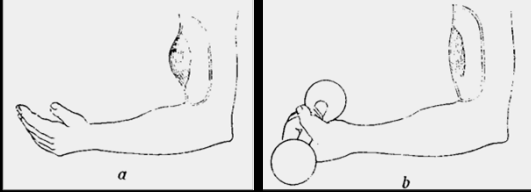


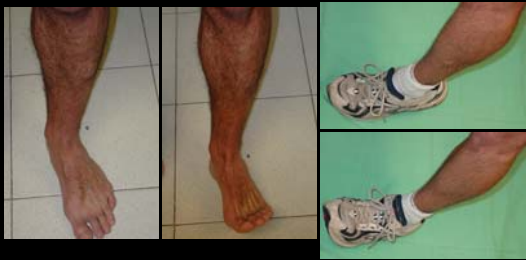HERNIA MUSCULAR

Lesión aponeurótica total o dehiscencia
Músculo más afectado: *Tibialis Anterior*
Visible en relajación, desaparece en contracción
Depresible
¿Vasos Perforantes?
Tratamiento: Aponeurotomía



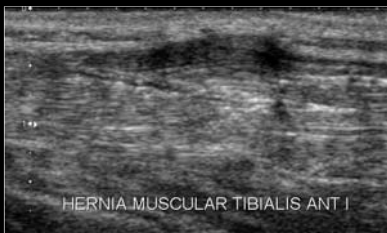
HERNIA MUSCULAR

Lesión aponeurótica total o dehiscencia
Músculo más afectado: *Tibialis Anterior*
Visible en relajación, desaparece en contracción
Depresible
¿Vasos Perforantes?
Tratamiento: Aponeurotomía



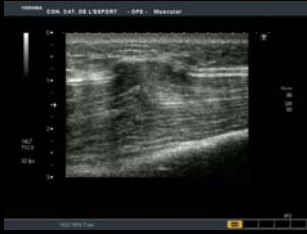HERNIA MUSCULAR

Lesión aponeurótica total o dehiscencia
Músculo más afectado: *Tibialis Anterior*
Visible en relajación, desaparece en contracción
Depresible
¿Vasos Perforantes?
Tratamiento: Aponeurotomía



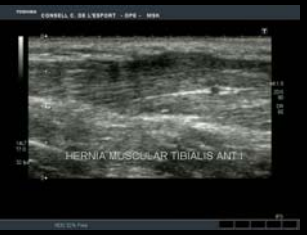HERNIA MUSCULAR

Lesión aponeurótica total o dehiscencia
Músculo más afectado: *Tibialis Anterior*
Visible en relajación, desaparece en contracción
Depresible
¿Vasos Perforantes?
Tratamiento: Aponeurotomía



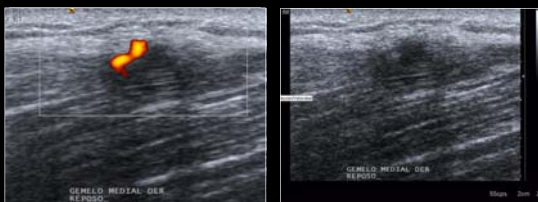HERNIA MUSCULAR

Lesión aponeurótica total o dehiscencia
Músculo más afectado: *Tibialis Anterior*
Visible en relajación, desaparece en contracción
Depresible Presionar con la sonda
¿Vasos Perforantes?
Tratamiento: Aponeurotomía



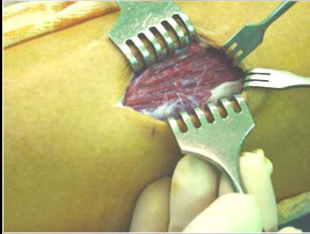
HERNIA MUSCULAR

Lesión aponeurótica total o dehiscencia
Músculo más afectado: *Tibialis Anterior*
Visible en relajación, desaparece en contracción
Depresible
¿Vasos Perforantes? Debilidad + Hipertrofia/Sobreuso
Tratamiento: Aponeurotomía

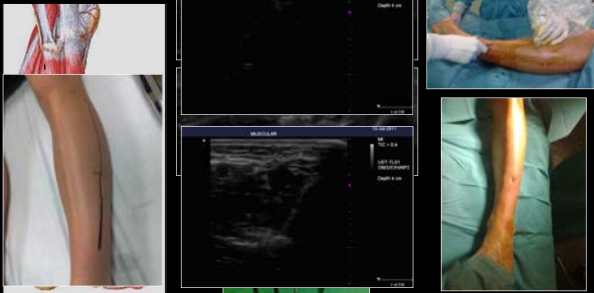


HERNIA MUSCULAR

Lesión aponeurótica total o dehiscencia
Músculo más afectado: *Tibialis Anterior*
Visible en relajación, desaparece en contracción
Depresible
¿Vasos Perforantes?
Tratamiento: Aponeurotomía



Sonocirugía en el Síndrome Compartimental Dinámico



Sonocirugía en el Síndrome Compartimental Dinámico

